

И.Н. Зуйкова, А.Е. Шульженко, В.Н. Кузьмин, А.В. Панченко
Институт иммунологии Федерального медико-биологического агентства, Москва
МГМСУ, кафедра репродуктивной медицины и хирургии, Москва
ГБОУ ВПО «РНИМУ им. Н.И. Пирогова» МЗ и СР РФ,
кафедра пропедевтики внутренних болезней л.ф., Москва

Рецидивирующий герпес. Новый подход к лечению

Панченко Алексей Викторович / inpharma2000@live.com

Ключевые слова: лабиальный герпес, генитальный герпес, рецидивирующий генитальный герпес, рецидивирующий герпес, Виросепт.

Резюме: Применение крема «Виросепт» в качестве наружного средства в комплексном лечении герпесвирусной инфекции различной локализации или монотерапии позволяет ускорить исчезновение объективных клинических симптомов (гиперемия, отек в области высыпаний) и субъективных симптомов (боль, зуд, жжение), ускорить начало эпителизации и полную эпителизацию. Это можно связать с тем, что объективная и субъективная симптоматика обострения связана не только с герпесвирусной инфекцией, но и с воспалением, вызванным активацией сапрофитной и условно-патогенной микрофлоры, на которую противовирусные химиотерапевтические средства не оказывают влияния. Длительное (от 3 месяцев) профилактическое применение Виросепта позволяет уменьшить частоту рецидивов герпеса. При лабиальном герпесе это сопровождалось уменьшением частоты случаев ОРВИ, а при генитальном — снижением уровня лейкоцитов в мазке из половых путей, что может свидетельствовать о нормализации эндогенной микрофлоры.

I.N. Zuykova, A.E. Shulzhenko, V.N. Kuzmin, A.V. Panchenko
Institute of Immunology of Federal Medical and Biological Agency, Moscow
MSMSU, Department of Reproductive Medicine and Surgery, Moscow
Russian Research Medical University named after N.I. Pirogov,
Department of Internal Medicine
Propaedeutics, medical faculty, Moscow

Recurrent herpes. A new approach to the treatment

Panchenko Alexey Viktorovich / inpharma2000@live.com

Key words: herpes, genital herpes, recurrent genital herpes, recurrent herpes, Virosept.

Summary: Applying the cream “Virosept” as an external agent in the complex treatment of herpetic infection of various localization or as monotherapy allows to accelerate the disappearance of objective clinical symptoms (redness, swelling in the rash area) and subjective symptoms (pain, itching, burning) to speed up the epithelialization and complete epithelialization. This can be attributed to the fact that the objective and subjective symptoms of an exacerbation is associated not only with herpetic infection, but with inflammation caused by the activation of saprophytic and conditionally pathogenic microflora on which the antiviral chemotherapeutic agents have no effect. Long-term (3 months) prophylactic use of Virosept allows to reduce the frequency of recurrences of herpes. In case of labialis herpes it was accompanied by a reduction of the incidence of SARS, while in case of genital herpes – by a reduction of the level of white blood cells in a smear from the genital tract, which may indicate a normalization of endogenous microflora.

С проявлениями герпетической инфекции в настоящее время приходится сталкиваться врачам многих специальностей. По данным сероэпидемических исследований, инфицированность населения вирусом простого герпеса составляет 95%. Герпетическая инфекция занимает одно из ведущих мест среди вирусных заболеваний человека в связи с повсеместной распространенностью вируса и способностью к пожизненной персистенции у человека после первичного заражения. Вирус простого герпеса проникает в организм при непосредственном контакте через слизистые оболочки и кожные покровы. После внедрения вирус захватывается нервными окончаниями и переносится в нервные клетки дорзальных ганглиев.

При герпетической инфекции может поражаться любой участок кожи и слизистых оболочек. Типичной локализацией простого герпеса является кожа лица: окружность рта, особенно углы, красная кайма губ, крылья носа; несколько реже поражаются кожа щек, ушных раковин, лба, век. Нередко наблюдаются высыпания элементов герпеса на коже гениталий, ягодиц, бедер, поясницы, пальцев рук. Возможна и другая локализация.

Начальные проявления простого герпеса могут возникнуть в любом возрасте, однако чаще первичный герпес наблюдается у детей и лиц молодого возраста через 2-4 недели после контакта с вирусом и характеризуется выраженной симптоматикой. При первичном эпизоде характерной является значительная интенсивность клинических проявлений, острое начало воспалительного процесса, большая площадь высыпаний. Возникновение кожных поражений сопровождается ухудшением общего самочувствия с повышением температуры тела, головной, мышечной болью, слабостью.

В случае появления высыпаний в области губ, носа, щек на фоне отечности и эритемы возникают многочисленные сгруппированные пузырьки. Они могут существовать 3-4 дня, за это время содержимое части пузырьков

может приобретать гнойный характер при присоединении бактериальной инфекции. Пузырьки вскрываются с образованием эрозий, иногда возможно образование неглубоких язв. Эти явления сопровождаются острыми продолжительными местными симптомами — болью, зудом, жжением. Заживление эрозий происходит через 7-10 дней с образованием желтоватых серозных корочек. После отпадания корок в течение нескольких недель могут оставаться трофические рубцы, гиперпигментация. Длительность первичного рецидива может составлять 2-3 недели.

Не менее частой по встречаемости формой герпесвирусной инфекции является первичный генитальный герпес. Первичный эпизод генитального герпеса обычно возникает после интимного контакта с инфицированным лицом. Инкубационный период длится в среднем 1-3 недели. У женщин чаще всего поражаются половые губы. Вход во влагалище, устье мочеиспускательного канала, но могут возникать и экстрагенитальные поражения промежности, перианальной области, бедер и ягодиц, причем у 70-90% женщин диагностируется цервицит.

Первичный герпетический вульвовагинит характеризуется развитием выраженного отека и гиперемии больших и малых половых губ влагалища, области промежности. На фоне гиперемии появляются сгруппированные

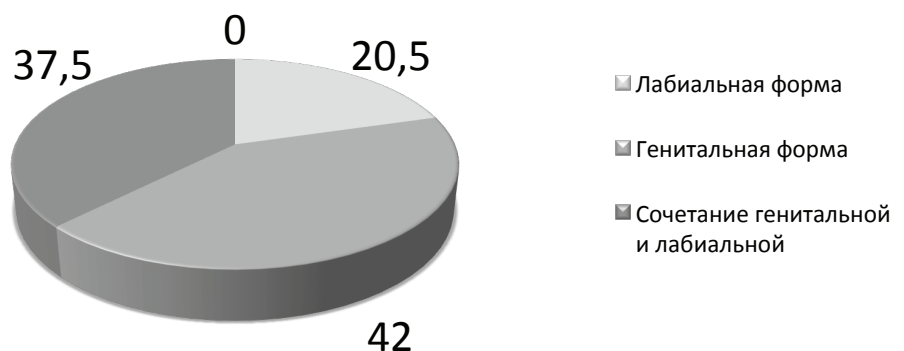
пузырьки. После их вскрытия образуются мокнущие эрозии, часть из них постепенно сливается между собой, и образуются неглубокие болезненные язвочки. Эрозивно-язвенные дефекты эпителизируются с образованием пигментных пятен.

У мужчин в воспалительный процесс обычно вовлекаются головка, крайняя плоть, кожа полового члена, мошонки, реже — внутренняя поверхность бедер и ягодиц. **Рецидивы простого герпеса возникают с разной частотой — от 1-2 раз в год до нескольких эпизодов в месяц. Если редкие рецидивы простого герпеса на лице и губах вызывают неудобство и раздражение, то частый, иногда непрерывно рецидивирующий, особенно генитальный герпес может просто разрушить жизнь человека. У 30-50% больных рецидивирующим генитальным герпесом имеются различные нарушения со стороны психоэмоциональной сферы. Так, депрессия беспокоила 50% больных, ограничение контактов — у 53%, снижение либидо — у 35%, сексуальная абстиненция — у 10%, пониженная работоспособность — у 40% и суицидальные мысли были отмечены у 10% обследованных лиц (S.M. Bierman, 1978).**

По данным Института иммунологии, до 89,5% обратившихся к ним пациентов страдали генитальной формой герпеса или сочетанием генитальной и лабиальной форм (рис. 1).

Рисунок 1.

Распределение форм простого герпеса среди обратившихся больных, %



Провоцирующими факторами рецидивов часто служат другие инфекционные заболевания, сопровождающиеся лихорадкой, длительные переохлаждения, УФ-облучение, психические или физические стрессы, острые дисфункции или циклические (менструации) изменения гормонального статуса.

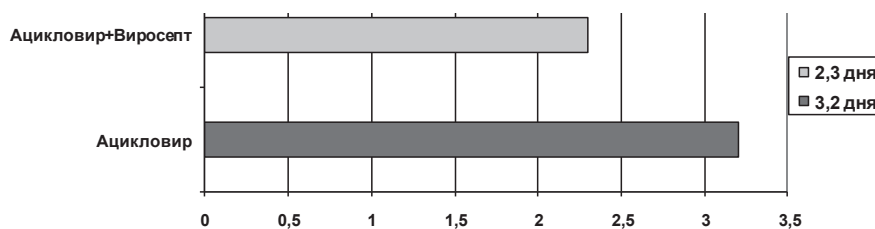
В настоящее время для лечения герпетической инфекции используется противовирусная химиотерапия, иммунотерапия и комбинация этих методов в зависимости от фазы и тяжести течения заболевания. Однако обширный опыт применения химиотерапевтических средств, обладающих противовирусной активностью, показал, что их применение не предупреждает рецидивов и не уменьшает частоту обострений герпесвирусной инфекции. Кроме того, последние годы появляется все большее число штаммов вируса герпеса, которые оказались частично или полностью устойчивыми к противогерпесным средствам. В связи с этим при рецидивирующей герпесвирусной инфекции большинство авторов рекомендует использовать комплексные схемы лечения, включающие применение иммуномодуляторов, интерферона, поливитаминов, антиоксидантов и др. Однако эти схемы не всегда приносят удовлетворительные результаты и во многих случаях трудно выполнимы.

В этой связи представляет интерес опыт применения крема «Виросепт» как противогерпесного средства, имеющего способность уменьшать частоту рецидивов простого герпеса лабиальной и генитальной локализации.

Виросепт имеет отличия от других противовирусных препаратов. Так, воздействие на вирус герпеса происходит за счет антисептических компонентов крема. С одной стороны, к антисептикам не развивается резистентность, а с другой, их применение позволяет подавлять присоединившуюся (активизировавшуюся) вторичную бактериальную инфекцию. А именно присоединяющаяся бактериальная инфекция определяет длительность заживления герпетических высыпаний (желто-

Рисунок 2.

Сроки купирования местных симптомов герпеса при применении Виросепта в сравнении обычной терапией



зеленые корки, нагноившиеся пузырьки). Присутствующие в Виросепте кератолитические компоненты (салициловая кислота) дают возможность размягчить и отслоить пораженную часть эпидермиса, пузырьки, корки. Это в отличие от стандартных противовирусных средств дает возможность применять Виросепт как на ранних, так и на поздних стадиях развития высыпаний. Окись цинка обладает подсушивающим действием, а ускоренному заживлению эрозий способствуют облепиховое масло и метилурацил.

Наружное назначение противовирусных препаратов при герпесвирусной инфекции кожи и слизистых оболочек необходимо даже на фоне назначения системных препаратов для уменьшения клинических проявлений в очаге поражения, ускорения эпителизации и сокращения длительности выделения вируса из очага.

Критерием оценки эффективности лечения являлось время достижения полного выздоровления (полная реэпителизация), время, необходимое для образования корочек, и продолжительность местных симптомов (боль, зуд, жжение).

Изучение динамики местных симптомов (боль, зуд, жжение) на фоне проведения терапии показало (по данным Института иммунологии ФМБА), что купирование происходит наиболее эффективно при применении местной терапии кремом «Виросепт» в сочетании с системной терапией в среднем на 39,13% быстрее, чем у пациентов 2-й группы, получавших только ацикловир. При этом эффективность приме-

нения Виросепта повышалась при более раннем назначении препарата и не зависела от локализации высыпаний (генитальное и сочетание генитальной с лабиальной локализацией наблюдалось у 79,5% обратившихся больных). (Рис. 2).

Образование корочек также наблюдалось на 25% раньше у пациентов, получавших местную и пероральную терапию, по сравнению с группой, получавшей терапию ацикловиром. На фоне применения Виросепта пациенты отмечали ускорение процесса перехода пузырьковой стадии в стадию образования корочки по сравнению с ранее протекавшими рецидивами.

Период полной реэпителизации (полного отпадения корочек) у пациентов, находящихся на комплексном лечении кремом «Виросепт» и ацикловиром, наступал на 15,5% быстрее, чем на фоне стандартной терапии ацикловиром (Рис.3).

Рисунок 3.

Сроки эпителизации (дни) у больных с герпесвирусной инфекцией после применения Виросепта в сравнении со стандартной терапией

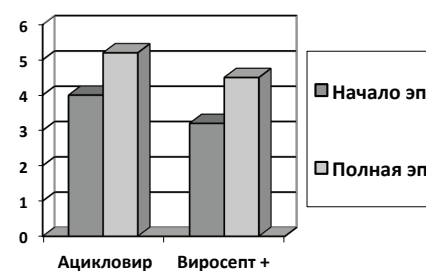


Рисунок 4.
Уменьшение частоты рецидивов простого герпеса при профилактическом применении Виросепта в течение года

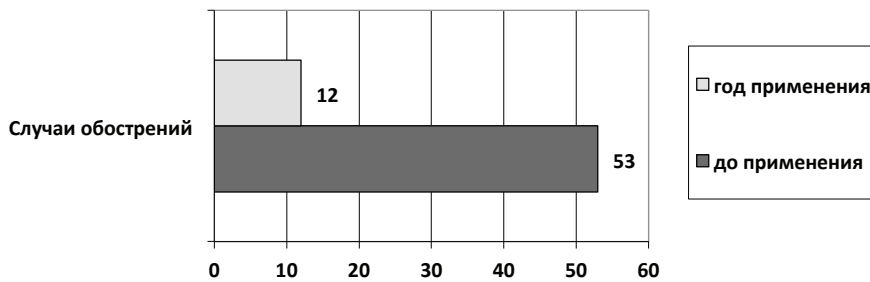
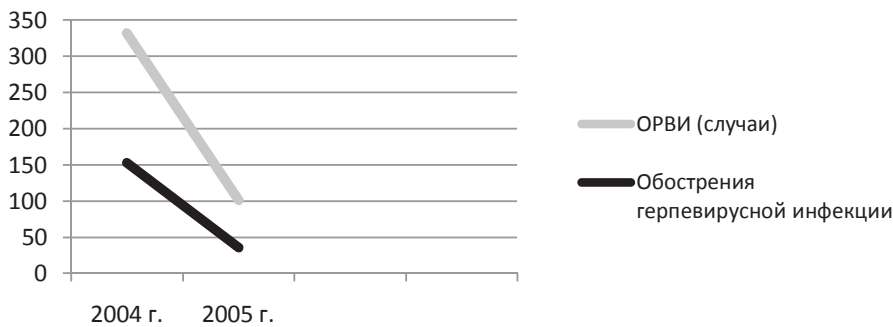


Рисунок 5.
Динамика частоты рецидивов простого герпеса и случаев острой заболеваемости в результате применения Виросепта



Такое значительное ускорение исчезновения субъективных проявлений обострения было связано с тем, что такие клинические симптомы, как боль, зуд и жжение, вызвано не только вирусом герпеса, но и воспалением, вызванным присоединившейся вторичной бактериальной инфекцией, на которую обычные противовирусные средства не действуют. Ускоренное заживление высыпаний связано с регенерирующим действием облепихового масла и метилурацила.

У большинства больных, применявших Виросепт, отмечено уменьшение раздражительности, улучшение настроения в период обострения, что можно объяснить быстрым уменьшением интенсивности местных симптомов при обострении.

С нашей точки зрения самым важным положительным эффектом при применении Виросепта является его способность уменьшать частоту рецидивов герпеса. Так, профилактическое

его применение в течение 2-3 месяцев уменьшает частоту рецидивирования герпесвирусной инфекции в 2 раза (за счет уменьшения продолжительности и частоты высыпаний). **Применение его в течение года позволяет сократить частоту рецидивов герпеса в 4,3 раза при лабиальной форме (Рис. 4). Одновременно со снижением частоты рецидивов герпеса в 3,3 раза сокращается число простудных заболеваний.**

Эти результаты были получены в ходе исследования влияния Виросепта на острую заболеваемость учащихся средних школ в осенне-зимний и весенний период по сравнению с аналогичными периодами предшествующего года.

Для оценки эффективности Виросепта как средства снижения острой заболеваемости учитывались: частота заболеваний, средняя продолжительность болезни, длительность нетрудоспособного периода, индекс здоровья.

После оценки результатов исследования выяснено, что если до применения крема «Виросепт» количество случаев ОРВИ составило 332, а количество случаев герпеса — 52, то после применения крема в течение года количество случаев ОРВИ сократилось до 101, а герпеса — до 12 (Рис. 5).

Причиной такого значительного уменьшения частоты рецидивов герпеса может быть предотвращение инфекций, которые, ослабляя иммунитет, провоцируют обострения герпеса.

Оценка эффективности Виросепта при рецидивирующем генитальном герпесе проведена на кафедре репродуктивной медицины и хирургии МГМСУ, г. Москва.

Отмечено, что использование Виросепта для лечения рецидивирующего генитального герпеса уже в течение 2-3 дней практически полностью устранило отек, боль и гиперемия в области высыпаний, более чем в 15 раз сокращая интенсивность зуда и жжения. В то же время применение стандартной схемы лечения с использованием противовирусного препарата «Ацикловир» в таблетках по стандартной схеме только в 3 раза сокращало отек и в 2 раза уменьшало площадь гиперемии. Применение Ацикловира в течение 4 суток более чем в 4 раза уменьшало интенсивность боли в области наружных половых органов. При этом слабо уменьшая зуд и жжение в области высыпаний (Рис. 6, 7).

В то же время применение Виросепта в те же сроки практически полностью убирало объективные (гиперемия, отек) и субъективные (боль, зуд и жжение) симптомы обострения герпесвирусной инфекции.

По нашему мнению, быстрое исчезновение клинических симптомов заболевания по сравнению со стандартной противогерпесной терапией в данном исследовании связано с тем, что их интенсивность в значительной степени связаны не только с герпесвирусной инфекцией, но и с воспалением, вызванным активацией сапрофитной и условно-патогенной микрофлоры, на которую противовирусные химиоте-

Рисунок 6.
Изменение объективных клинических симптомов (отек и гиперемия влагалища) при применении Виросепта (2-3 день лечения)

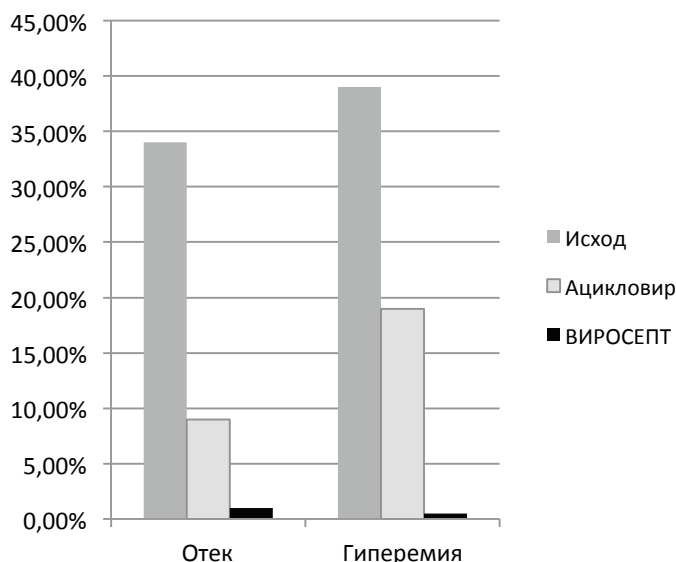
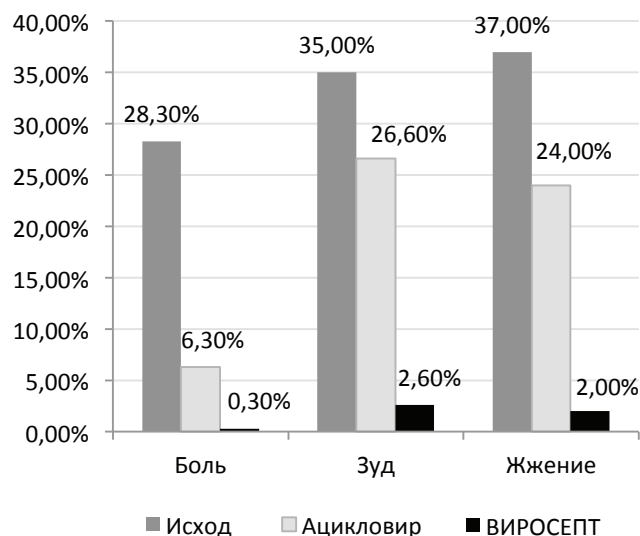


Рисунок 7.
Изменение субъективных клинических симптомов (боль, зуд, жжение) при применении Виросепта. Применение в течение 4х суток при средней выраженности симптомов



рапевтические средства не оказывают влияния. Ряд инфекционных заболеваний влагалища имеют сходную с герпесвирусной инфекцией симптоматику. В частности это бактериальный вагиноз, которым страдает, по данным различных авторов, от 30 до 60-80% женщин (проф. Мальцева Л.И., зав. каф. акушерства и гинекологии №1 КГМА «МФВТ» №8, окт. 2014, с. 10). Проявляется это состояние теми же объективными и субъективными симптомами: боль, зуд, жжение, дизурические расстройства, отек и гиперемия. Вирус герпеса запускает механизм вагинального дисбиоза. По данным Олюниной Е.А., Николаева Т.Н., Дувановой Е.А. («Дисбиоз-ассоциированные микроорганизмы у женщин репродуктивного возраста» Terra Medica №2/2014, с. 66), при исследовании вагинального отделяемого у 226 женщин 18-50 лет с жалобами на выделения и неприятные ощущения во влагалище было показано, что «у преобладающего большинства женщин с жалобами на дискомфорт во влагалище диагностирован дисбиоз, характеризующийся ассоциацией условно-патогенных

микроорганизмов, среди которых явно преобладают микоплазмы». По данным В.М. Бондареко и К.Р. Бондаренко (НИИ эпидемиологии и микробиологии им. Н.Ф. Гамалеи, РГНИИМУ им. Н.И. Пирогова), при дисбиотическом состоянии вагинального биотопа (бактериальный вагиноз) у женщин наблюдается увеличение концентрации эндотоксина (липополисахарида) грамотрицательных бактерий в системном кровотоке в 7 раз, что ведет к снижению функциональной активности нейтрофилов, проявляющейся незавершенностью фагоцитоза. В связи с чем бактериальный вагиноз протекает в ряде случаев без признаков воспалительного процесса. Механизм объективных и субъективных симптомов при бактериальном вагинозе (боль, зуд, жжение) связан с тем, что у бактериоидов, фузобактерий, а также анаэробных стрептококков и гарднерелл выявлена высокая способность продукции фосфолипазы А2, которая активирует продукцию простагландинов путем освобождения арахидоновой кислоты из ее эфирной формы. А именно простагландины являются

наиболее известными медиаторами специфических и неспецифических болевых рецепторов, отвечающих за появление чувства боли, жжения и зуда.

Согласно данным С.В. Рищука, А.А. Малышевой облигатная эндогенная микрофлора обладает чрезвычайно важным свойством — колонизационной резистентностью, что придает стабильность нормальной микрофлоре, реализуя ее микрооцидные и фунгицидные свойства. Механизмами колонизационной резистентности являются: 1) блокирование рецепторов адгезии для посторонних микроорганизмов; 2) конкуренция за пищевые субстанции; 3) стимуляция подвижности эпителия слизистой оболочки и процесса его обновления на поверхности ворсинок; 4) продукция короткоцепочных жирных кислот, пероксидов, бактериоцидов, лизоцима, других антимикробных субстанций; 5) детоксикация ксенобионтов за счет их адсорбции или иотрансформации; 6) индукция иммунного ответа по отношению к патогенным микроорганизмам (в том числе по отношению

Таблица 1.

Основные экзогенные и эндогенные триггерные факторы формирования дисбиоза влагалища

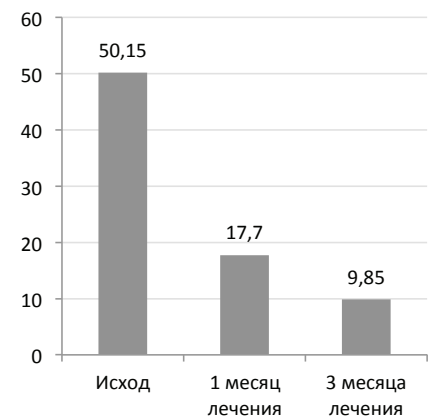
ЭКЗОГЕННЫЕ ТРИГГЕРНЫЕ ФАКТОРЫ	ЭНДОГЕННЫЕ ТРИГГЕРНЫЕ ФАКТОРЫ
Терапия антибиотиками, цитостатиками, кортикостероидами, противовирусными, противогрибковыми препаратами, лучевая терапия	Эндокринопатии и гормональные изменения при половом созревании, беременности, после родов и абортов
Частые и чрезмерные влагалищные души, спринцевания (изменение pH влагалищной среды и ухудшение аффинности рецепторов к лактозе)	Нарушение в системе общего и местного иммунитета
Беспорядочные половые связи с большим количеством сексуальных партнеров (воздействие спермы и смегмы на облигатную флору)	Снижение удельного веса перекиси водорода — продуцирующих лактобацилл вагинального секрета (снижение колонизационной резистентности лактобацилл)
Пороки развития и анатомические деформации после разрывов при родах, хирургических вмешательствах и/или лучевой терапии	Желудочно-кишечный тракт в качестве резервуара микроорганизмов, ассоциированных с дисбиозом влагалища (не исключается влияние токсинов факультативной микрофлоры кишечника).
Инородные тела во влагалище и матке: влагалищные тампоны и диафрагмы, маточные кольца, внутриматочные средства, спермициды	Нарушение целостности и/или атрофия участков эпителия слизистой оболочки влагалища.
Воздействие разных химических и физических факторов	
Дефекты питания (белковое и витаминное голодание), стрессы	
Инфицирование возбудителями половых инфекций (хламидии, трихомонады, нейссерии и др.)	
Д.м.н. С.В. Рищук, А.А. Малышева	

к вирусам герпеса); 7) продукция стимуляторов иммуногенеза и активаторов фагоцитарной и ферментативной активности; 8) непрямой антагонизм или подавление персистентных характеристик аллохтонных микроорганизмов (Коршунов Н.М., Володин Н.Н., Ефимов Б.А. Микроэкология влагалища. Коррекция микрофлоры при вагинальных дисбактериозах. Уч. пособие. М.: ВУНМЦ МЗ РФ, 1999 г.; Бухарин О.В., Вальшев А.В., Гильмутдинова Ф.Г. Экология микроорганизмов человека. Екатеринбург: УрО РАН, 2006 г.). Таким образом, именно **нормализация микрофлоры половых путей обеспечивает иммунный ответ по отношению к вирусам герпеса**, предотвращая рецидивы герпесвирусной инфекции. При оценке факторов, приводящих к дисбиозу влагалища (Табл. 1) с соответствующей симптоматикой, бросается в глаза, что на первом месте среди

экзогенных факторов стоит терапия антибиотиками, цитостатиками, кортикостероидами, **противовирусными, противогрибковыми препаратами**, лучевая терапия. Таким образом, не только вирус герпеса, но и сама стандартная схема **терапии обострения герпесвирусной инфекции противовирусными препаратами может являться пусковым (триггерным) фактором, провоцирующим или поддерживающим дисбиоз влагалища**, что в свою очередь поддерживает клиническую симптоматику заболевания. Активация микрофлоры в данном исследовании подтверждалось микробиологическими исследованиями и повышенным содержанием лейкоцитов в мазке из половых путей. Применение Виросепта уже в течение месяца приводит к уменьшению лейкоцитов в мазках в три раза. Применение Виросепта в течение трех месяцев сни-

жало лейкоцитоз практически в 5 раз (Рис. 8).

Рисунок 8.
Изменение содержания лейкоцитов в мазке у пациенток, применявших Виросепт



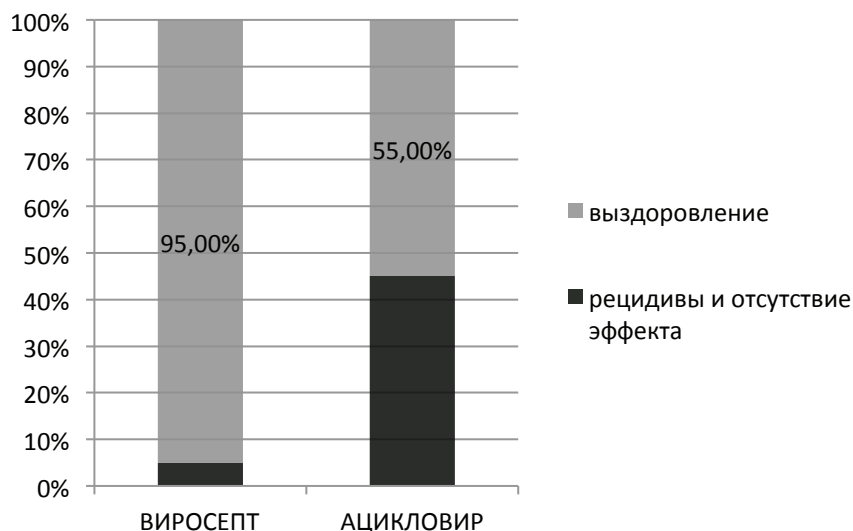
Снижение уровня лейкоцитов в мазке из половых путей, возможно, связано с нормализацией вагинального микробиота, самостоятельно подавляющего развитие условно-патогенной микрофлоры. Процесс восстановления микрофлоры длительный, что требует применения Виросепта на протяжении не менее трех месяцев. Очень удачным оказался «барьерный» метод применения Виросепта, при котором нет необходимости помещать крем в полости человеческого тела, что не приводит к подавлению вагинальных лактобактерий, стабилизирующих вагинальный дисбиоз. В то же время создается барьер для условно-патогенной микрофлоры кишечника, кожи и др.

Как и в исследовании, показавшем снижение частоты рецидивов лабиальной формы герпеса на фоне снижения заболеваемости ОРВИ и гриппом, применение Виросепта привело к сокращению частоты рецидивов генитального герпеса по сравнению со стандартной терапией Ацикловиром (Рис. 9).

Таким образом, использование крема «Виросепт» в комплексной терапии пациентов с хронической рецидивирующей герпесвирусной инфекцией является эффективным способом уменьшения клинических проявлений в фазе обострения. Раннее назначение крема «Виросепт» в период рецидива способствует более быстрой реэпителизации и уменьшению продолжи-

Рисунок 9.

Оценка клинической эффективности лечения генитального герпеса кремом «Виросепт» в течение трех месяцев лечения (Кафедра репродуктивной медицины и хирургии МГМСУ)



тельности местных симптомов, что определяет возможность его эффективного применения в комплексной терапии пациентов с рецидивирующей герпесвирусной инфекцией различной локализации.

В стратегии местной терапии рецидивирующего простого герпеса крем «Виросепт» может назначаться при первых симптомах обострения в составе комплексной терапии, что предотвращает развитие более тяжелой

клиники рецидива. Подавление местных очагов инфекции и предупреждение инфекционных заболеваний могут иметь большее значение для предупреждения рецидивов герпесвирусной инфекции, чем применение иммуностимулирующих и иммуномодулирующих средств. Вирус герпеса запускает механизм вагинального дисбиоза. Это может приводить к сохранению сходной клинической симптоматики при отсутствии вируса в очаге поражения.